私の
臨床レポート

広島県
観音歯科医院

浅川 隆司
先生

今回のアイテム

プレミス・トランスルーセント

透明度のコントロールで直接レジン充填の表現の幅が広がる

審美性を求められる前歯部の直接レジン修復処置において、形態の再現、明度の調和、研磨、そして透明度のコントロールなどが大切なポイントとなってくると思います。

今回、天然歯エナメル質の透明度が高い正中離開症例において、プレミスのトランスルーセント（クリア、スーパークリア）を用いて透明度をコントロールした直接レジン修復処置を行い、良好な結果が得られたので報告致します。

前歯部の直接レジン修復処置に取り組む際、ハロー効果や、場合によってはマメロンを表現したい症例など、透明度のコントロールを求められる事も多いかと思います。

私の臨床においてそのような症例では、プレミスのトランスルーセント（クリア及び、スーパークリア）は表現の幅を広げてくれる大切なアイテムです。

図1：術前。前歯部の歯間離開、特に上顎の正中離開による審美障害を主訴に来院された。

図2：補綴、矯正、直接レジン充填などの治療方法を提示・相談した結果、先ずは正中離開部を直接レジン充填にて処置する事を希望された。模型上でシミュレーションした状態。

図3：シェード採得（歯頚側よりA3、A2）。

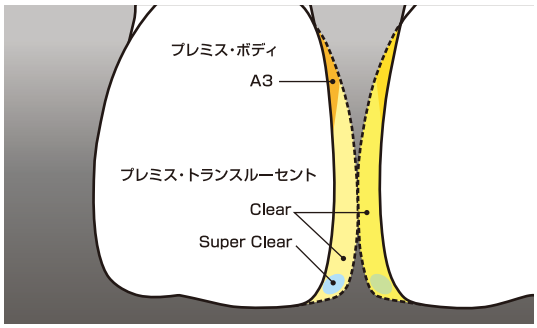

図4：積層イメージ。輪郭を形成しているエナメル質は透明度が非常に高い事もあり、プレミスのクリアを主に使用して修復する事とした。歯頚部と切縁の透明度のコントロールにプレミス・ボディA3とスーパークリアをそれぞれ一層挟み込んだ。

図5：術後1週間。プレミスのクリアの透明度が天然歯エナメル質と程よくマッチしている。クリアよりも透明度が低いボディ色だと、若干オペーク傾向となり白く浮き上がったような結果になっていたかもしれない。

図6：術後1ヶ月。まだ短期間ではあるが、現在のところ良好に経過している（左上1番は遠心もクリアで充填）。